



# MORBUS HIRSCHSPRUNG

*Information für Patienten, Angehörige und Fachleute*



## VORWORT

Diese Broschüre richtet sich an Eltern von Kindern mit der Diagnose „Morbus Hirschsprung“ ebenso wie an erwachsene Betroffene, an Interessierte aus den verschiedenen behandelnden Disziplinen sowie an alle, die sich über diese angeborene Fehlbildung und ihre Folgen informieren möchten.

Die Informationen über Diagnose, Behandlung und Nachsorge bei Morbus Hirschsprung sollen dazu beitragen, Unsicherheiten abzubauen, den Krankheitsverlauf zu erleichtern und das Behandlungsergebnis zu verbessern.

Im Glossar am Ende des Heftes werden die gekennzeichneten Fachbegriffe erklärt.

Sämtliche Fotos, die Sie in dieser Broschüre sehen, zeigen Kinder und Jugendliche mit Morbus Hirschsprung und deren Angehörige.



# INHALT

WAS IST MORBUS HIRSCHSPRUNG?	6
WAS SIND DIE FOLGEN VON MORBUS HIRSCHSPRUNG?	10
WELCHE SYMPTOME DEUTEN AUF MORBUS HIRSCHSPRUNG HIN?	11
WIE WIRD MORBUS HIRSCHSPRUNG DIAGNOSTIZIERT?	13
WIE WIRD MORBUS HIRSCHSPRUNG BEHANDELT?	16
WAS PASSIERT NACH DER OPERATION?	20
GIBT ES KOMPLIKATIONEN UND LANGZEITFOLGEN?	21
MORBUS HIRSCHSPRUNG – WIE GEHT ES WEITER?	24
HILFE UND UNTERSTÜTZUNG	25
WER IST SOMA E.V. UND WELCHE HILFE GIBT ES HIER?	26
NATIONALE & INTERNATIONALE SELBSTHILFE-ORGANISATIONEN	27
FACHBEGRIFFE-REGISTER	28
HINWEIS	32
DANKE	33
IMPRESSUM	34

# WAS IST MORBUS HIRSCHSPRUNG?

6

Wahrscheinlich haben Sie noch nie zuvor etwas über das Krankheitsbild „Morbus Hirschsprung“ gehört. Das geht fast allen Eltern oder Betroffenen so, wenn sie diese Diagnose erhalten. Wir haben hier die wichtigsten Informationen für Sie zusammengestellt und hoffen, dass wir Ihre ersten Fragen beantworten können.

**Aber: Jeder Fall ist individuell. Bitte scheuen Sie sich daher nicht, sich Unklarheiten noch einmal von Ihrem behandelnden Arzt erklären zu lassen bzw. sich im konkreten Fall direkt an uns zu wenden. Auch der Austausch mit anderen betroffenen Familien kann Ihnen helfen, mit der neuen Situation umzugehen oder Hilfen für den Alltag zu finden.**

Morbus Hirschsprung, Hirschsprung'sche Krankheit oder *kongenitale Aganglionose* ist eine angeborene Fehlbildung, die in der Regel den untersten Dickdarmabschnitt, manchmal auch Teile des Dünndarms, betrifft. *Kongenitales Megakolon* ist eine weitere Bezeichnung für Morbus Hirschsprung (im Folgenden mit MH bezeichnet), die den Sachverhalt jedoch nicht richtig trifft. Im anglo-amerikanischen Raum wird MH oft als *Hirschsprung Disease* (HD) oder *HSCR* bezeichnet.

Benannt wurde MH nach dem Kinderarzt Harald Hirschsprung, der 1886 ein *Megakolon kongenitum* bei zwei Kindern beschrieb.

MH gehört zu den seltenen angeborenen Fehlbildungen und kommt mit einer Häufigkeit von 1:5.000 vor. Das heißt, in Deutschland werden im Jahr ca. 140 Kinder mit MH geboren. Jungen sind viermal häufiger betroffen als Mädchen.

Kennzeichnend für MH ist, dass in einem unterschiedlich langen Teil der Dickdarmwand sowie im inneren Schließmuskel (*Sphinkter ani internus*) die Nervenzellen fehlen. Hierdurch fehlt dem Darm die Schiebbewegung (*Peristaltik*), um den Stuhl in Richtung Mastdarm und Darmausgang (*Anus*) zu transportieren. Der Darminhalt staut sich vor dem Abschnitt, in dem die Nervenzellen fehlen, auf und der Dickdarm dehnt sich deshalb aus. Die Folge kann dann ein sogenanntes *Megakolon* sein. Dem inneren Schließmuskel fehlt die Fähigkeit sich zu entspannen, um die Stuhlentleerung zu erleichtern. Äußerlich kann sich ein sehr dicker und aufgeblähter Bauch zeigen.

## Wie und wo genau entsteht Morbus Hirschsprung?

Durch eine Störung in der Embryonalentwicklung in der 4.–12. Schwangerschaftswoche (Angaben schwanken) fehlen in der Darmwand auf einem unterschiedlich langen letzten Stück des Darms Nervenzellen.



7

Die Nervenzellen wandern in der Embryonalentwicklung kontinuierlich von der Speiseröhre bis zum *Anus*. Deshalb beginnt das Stück Darm, in dem die Nervenzellen und Nervenzellenbündel (*Ganglien*) fehlen, immer am Darmausgang und reicht von dort nach oben. Das nicht funktionierende Stück bezeichnet man als nervenzellenfreies (*aganglionäres*) Segment; man spricht von einer *Aganglionose*.

## Ist Morbus Hirschsprung erblich?

Man geht heute allgemein davon aus, dass genetische Faktoren bei den meisten Fällen von Morbus Hirschsprung eine Rolle spielen. Das Risiko, nach einem Kind mit MH ein zweites Kind mit der gleichen Erkrankung zu bekommen, liegt bei ca. 4 %. Je länger das Darmstück ohne Nervenzellen ist, desto höher ist das Risiko der Vererbung auf eigene Kinder.

Jeder Fall ist jedoch auch hier individuell. Bei weiterem Kinderwunsch sollte eine genetische Beratungsstelle aufgesucht werden.

# WAS IST MORBUS HIRSCHSPRUNG?



8

## Gibt es Begleitfehlbildungen?

In 70 % der Fälle tritt ein MH als isolierte Fehlbildung auf, in 30 % in Zusammenhang mit einem Syndrom: z.B. Trisomie 21 (Down-Syndrom), Undine-Syndrom, Shah-Waardenburg-Syndrom, Mowat-Wilson-Syndrom. Begleitfehlbildungen sind eher selten und betreffen z.B. den Urogenitaltrakt oder andere Abschnitte des Verdauungstraktes.

## Gibt es verschiedene Formen von Morbus Hirschsprung?

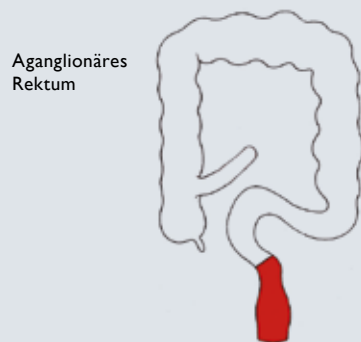
- Bei der klassischen Form eines MH sind die unteren 15–20 cm des Dickdarms – also der Enddarm (*Rektum*) – und der S-förmige Teil des Dickdarms (*Rektosigmoid*) betroffen. Diese Form liegt in der überwiegenden Zahl der Fälle vor (80 %).
- Wenn ein über das *Sigma* hinausgehender Abschnitt des Dickdarms betroffen ist, spricht man von einer langstreckigen *Aganglionose* (10–12%).

- Wenn der gesamte Dickdarm betroffen ist, nennt man das auch totale *Aganglionosis coli* oder Zülzer-Wilson-Syndrom (8–10%). Hier ist meist ein Teil des unteren Dünndarms mit betroffen. Ein *Megakolon* fehlt.
- Immer liegt eine Öffnungsschwäche des inneren Schließmuskels vor, die sogenannte *Analosphinkterachalasie*.

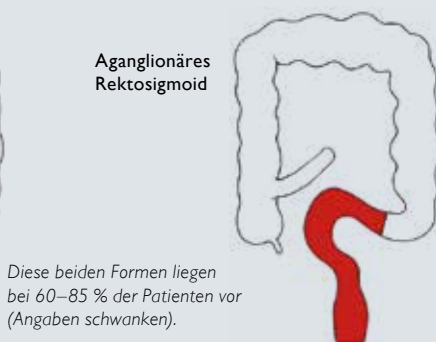- Umstritten ist, ob bei Patienten, die lediglich eine Störung der Nervenversorgung unmittelbar vor dem Schließmuskel und eine schwere Form der Verstopfung aufweisen, eine ultrakurze Form des MH vorliegt.
- Sehr selten kann auch ein größerer Teil des Dünndarms betroffen sein.

9

## Formen und Häufigkeitsverteilung bei Morbus Hirschsprung



Aganglionäres Rektum



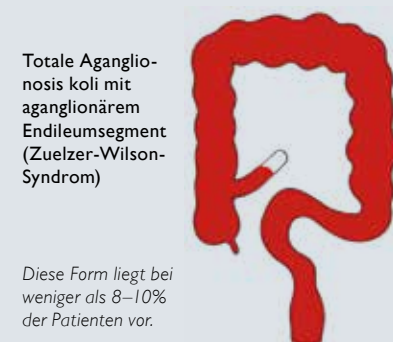Aganglionäres Rektosigmoid

Diese beiden Formen liegen bei 60–85 % der Patienten vor (Angaben schwanken).



Aganglionäres linkes Kolon

Diese Form liegt bei 10–12 % der Patienten vor.



Totale Aganglionosis coli mit aganglionärem Endileumsegment (Zuelzer-Wilson-Syndrom)

Diese Form liegt bei weniger als 8–10% der Patienten vor.

(mit freundlicher Genehmigung von Dr. Peter Reifferscheid)

## WAS SIND DIE FOLGEN VON MORBUS HIRSCHSPRUNG?

10

Bei einem gesunden Darm koordinieren die Nervenzellen und Nervenzellenbündel in der Darmwand das wechselnde Weit- und Engstellen des Darms. Sie sind die Schaltstellen für diese Wechselfunktion.

Diese Muskeltätigkeit des Darms (*Peristaltik*) ermöglicht den Weitertransport des Darminhaltes. Er wird durch ringförmige Darm-einschnürungen in das nächste weit gestellte Darmstück transportiert, bis er schließlich in den Enddarm gelangt und von dort entleert werden kann.

Beim MH fehlen die Nervenzellen in der Wand des letzten Dickdarmabschnitts, der deshalb an der gerichteten *Peristaltik* nicht teilnimmt, sondern enggestellt bleibt. Das Weitstellen findet nicht statt. Über diese sogenannte funktionelle Stenose kann der Darminhalt nicht oder nur in geringen Mengen weitertransportiert werden. Er staut sich vor dem nervenzellenfreien Darmabschnitt bzw. engen Segment auf. Dadurch weitet sich der davor liegende Darmabschnitt aus, was bei der klassischen Form des MH zu dem sogenannten *Megakolon* führt.



## WELCHE SYMPTOME DEUTEN AUF MORBUS HIRSCHSPRUNG HIN?

11

Da es sich um eine angeborene Fehlbildung handelt, wird MH in der Regel im Neugeborenen- oder frühen Säuglingsalter diagnostiziert.

Folgende Symptome (Krankheitszeichen, Beschwerden) können auf einen MH hinweisen:

- verzögerter Abgang des Kindspechs (*Mekonium*) beim Neugeborenen
- aufgetriebener Bauch
- funktioneller Darmverschluss (*Ileus*): Das Neugeborene kann kein Kindspech abführen.
- evtl. galliges Erbrechen
- Gedeihstörung (beim älteren Säugling und Kleinkind)
- In Einzelfällen kann es zu einer akuten Darmentzündung (*Enterokolitis*) mit Überwucherung durch Bakterien (*toxisches Megakolon*) kommen.

Manchmal sind die Symptome so schwach ausgeprägt, dass Sie mit Ihrem Baby entlassen werden, ohne dass die Diagnose MH gestellt wurde. Solange Ihr Baby gestillt wird, ist der Stuhl in der Regel dünn, kann also leichter vom Darm transportiert werden. Eine tägliche Entleerung ist bei Stillkindern auch nicht immer vorhanden. Somit fallen unregelmäßige Entleerung und Verstopfungsneigung nicht sofort auf. Wenn ein MH vorliegt, kommt es in der Regel spätestens bei der Nahrungsumstellung zu Problemen.

**Folgende Symptome treten meist ab Nahrungsumstellung auf:**

- ständige, starke Verstopfung (*Obstipation*): Die Stuhlentleerung erfolgt nur jeden 2.–3. Tag oder noch seltener; es gibt keine beschwerdefreie Zeit dazwischen.
- Stuhlentleerung ist nur mit Hilfsmitteln möglich (z.B. Einläufen) oder nach Manipulation am Anus (mittels Thermometer oder Finger).
- Wird ein Thermometer oder Finger eingeführt, kommt es unter Umständen zu einer explosionsartigen Entleerung.

## WELCHE SYMPTOME DEUTEN AUF MORBUS HIRSCHSPRUNG HIN?

12

- Der entleerte Stuhl ist sehr hart oder auch zähpastig, zwischendurch aber auch flüssig, und stinkt stark.
- Der Bauch ist aufgeweitet und gebläht (Hinweis auf Megakolon).
- Obwohl eine Stuhlwalze im Unterbauch getastet werden kann, ist bei der digito-rektalen Untersuchung der Enddarm leer.
- Der Allgemeinzustand des Kindes ist manchmal schlecht, es erbricht oder verweigert die Nahrungsaufnahme und gedeiht nicht.  
**Achtung: Hier besteht auch die Gefahr einer Dehydration (Austrocknung).**
- Achtung: Im stuhlgefüllten, gedehnten Darm kann sich eine Entzündung der Darmwand entwickeln (*Enterokolitis*) bis hin zu einer schweren Blutvergiftung (*Sepsis*), evtl. mit lebensbedrohlichem Kreislaufzusammenbruch (*Toxisches Megakolon*).

*Aus Gesprächen mit betroffenen Familien wissen wir, dass Kinder oft jahrelang wegen Verstopfung nur mit Ernährungstipps oder Abführmitteln behandelt werden, bevor ein Arzt die Diagnose Morbus Hirschsprung stellt. Dies bedeutet für das Kind und die Familie einen langen Leidensweg, den es zu vermeiden gilt.*

## WIE WIRD MORBUS HIRSCHSPRUNG DIAGNOSTIZIERT?

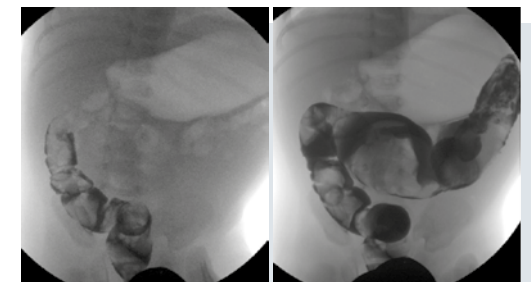
13

Hier finden Sie einen Überblick über mögliche Diagnose-Methoden – die Reihenfolge sagt nichts über die Wertigkeit ihrer Aussagekraft.

- **Ausführliches Gespräch** über die Vorgeschichte des Patienten und seiner Familie (*Anamnese*)
- **Körperliche Untersuchung**
  - **Abtastung des Bauches**, z.B. gebläht, vorgewölbt, harte Stuhlballen, eventuell erweiterte Dickdarmabschnitte tastbar
  - **Digito-rektale Untersuchung**  
Der Arzt untersucht mit dem Finger den Darmausgang und den Enddarm.
- **Ultraschall des Bauchraums (Sonographie Abdomen)**  
Der erfahrene Arzt kann mit einem geeigneten Ultraschallgerät erkennen, wie gefüllt der Darm ist, wo Aufweitungen vorliegen oder ob *Peristaltik* vorhanden ist.

- **Röntgenuntersuchung des Darms mit Kontrastmittel (Kolonkontrasteinlauf)**

Über einen Schlauch wird Kontrastmittel in den Darm eingebracht und der Darm anschließend unter Röntgendurchleuchtung dargestellt. So sollen das enge Segment und der stark erweiterte Abschnitt des Darms sichtbar gemacht werden. Allerdings ist die Untersuchungsmethode insbesondere dann „fehleranfällig“, wenn z.B. nur ein kurzes Stück Darm befallen bzw. *aganglionär* ist oder wenn das Kind vorher z.B. mit Einläufen entleert wurde. Diese Untersuchungsmethode liefert in maximal 75 % der Fälle ein richtiges Resultat und ersetzt in keinem Fall eine *Biopsie*.



Kolonkontrasteinlauf  
(mit freundlicher Genehmigung von Dr. Stefanie Märzheuser)

# WIE WIRD MORBUS HIRSCHSPRUNG DIAGNOSTIZIERT?

14

- **Enddarmdruckmessung (Rektumanometrie)**

Diese Untersuchung kann u.a. Rückschlüsse über die Funktion des Schließmuskels (*Sphinkters*) geben bzw. über die Möglichkeit des inneren Sphinkters, sich zu entspannen. Bei Neugeborenen ist das Ergebnis nicht eindeutig. Bei allen Kindern hängt das Ergebnis auch von der Kooperation bei der Untersuchung ab. Zudem ist die Methode stark Geräte- und Untersucherabhängig.

- **Gewebeentnahme aus der Darmwand/Darmschleimhaut per Biopsie über Saugbiopsie, Rektoskopie oder unter direkter Sicht**

Bei der Biopsie unterscheidet man unterschiedliche Entnahme-Techniken, denen gemeinsam ist, dass Gewebeproben aus der Darmwand/Darmschleimhaut entnommen werden, die vom Pathologen mikroskopisch und mit speziellen histochemischen Tests auf das Vorhandensein von Nervenzellen und -fasern untersucht werden. (siehe Abb. rechts).

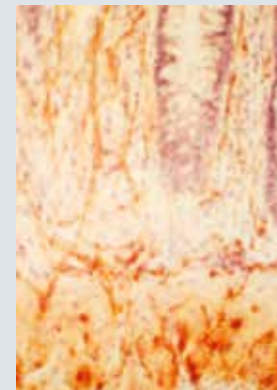
Durch die **Biopsie** kann die Diagnose MH in der Regel gesichert oder ausgeschlossen werden. Jedoch sind hier die angewandte Technik der *Biopsie* und die Erfahrung des Chirurgen sowie des Pathologen von großer Bedeutung. Es gibt folgende Verfahren:

- **Rektumschleimhaut-(Saug-)biopsie**  
Entnahme von etwa stecknadelkopfgroßen *Rektumschleimhautbiopsien* aus dem Enddarm durch den *Anus* in verschiedenen Abständen vom *Analring (Stufenbiopsie)*, die die *Schleimhaut (Mukosa)* und die darunter liegende Gewebeschicht (*Submukosa*) umfassen; eine Narkose ist nicht notwendig. Es werden keine Proben aus den Muskelschichten der Darmwand entnommen.

- **Rektumwandbiopsie**  
Entnahme von Gewebe aus dem Enddarm durch den *Anus* in verschiedenen Stufen mit Pinzette und Skalpell unter Sicht, in Narkose im Operationssaal. Die Gewebeprobe enthält alle Schichten der Darmwand. Eine mögliche, wenn auch äußerst seltene Komplikation kann hierbei ein Durchstoßen der Darmwand (*Rektumperforation*) sein, wenn die Proben zu tief entnommen werden.

- **Laparoskopisch** können *Biopsien* in Narkose aus dem Muskelmantel des Dickdarms entnommen werden.

Laut der Rückmeldungen bei SoMA e.V. gibt es immer wieder Patienten, die falsche oder nicht eindeutige Biopsieergebnisse erhalten. Das zeigt deutlich, wie wichtig die Einbindung eines entsprechend spezialisierten Pathologen ist. Gelegentlich muss eine Biopsie wiederholt werden, um eine endgültige Diagnose zu sichern.



AChE-positive Nervenfasern in der Mukosa und Submukosa des Rektums (mit freundlicher Genehmigung von Dr. Peter Reifferscheid)

- **Molekulargenetische Diagnostik**

Hierbei wird in Blutproben nach bekannten Gendefekten geforscht, die bei MH in Verbindung mit einem Syndrom von Bedeutung sind. (Als alleinige Methode zur Diagnose eines MH nicht geeignet.)

**Eine vorgeburtliche (pränatale) Diagnose ist auch mit molekulargenetischen Methoden nicht möglich.**

15





# WIE WIRD MORBUS HIRSCHSPRUNG BEHANDELT?



16

Ist die Diagnose MH gesichert, so ist eine Operation in der Regel unumgänglich.

## Anlage eines künstlichen Darmausgangs

Je nach Gesundheitszustand des Kindes muss ggf. (heute zunehmend seltener) vor der eigentlichen Operation ein künstlicher Ausgang (*Anus praeter*) angelegt werden. Bei einem schwachen Neugeborenen oder schlechtem Gesamtzustand (Darmverschluss, *Sepsis*) ist der *Anus Praeter* erforderlich. Dieser ermöglicht es dem Organismus sich zu erholen.

Der Haupteingriff kann dann zu einem Zeitpunkt erfolgen, an dem sich das Kind ausreichend stabilisiert hat und in einem besseren Allgemein- und Ernährungszustand ist. Außerdem kann die Anlage eines künstlichen Ausgangs dazu genutzt werden, zusätzliche Gewebeprobe(n) zu entnehmen, um die Höhe des *aganglionären* Darmabschnitts zu bestimmen. (Hilfen und Infos zur Stoma-Versorgung können bei SoMA e.V. erfragt werden.)

## Operation des MH

Die Operation strebt die möglichst vollständige Entfernung (*Resektion*) des Darmabschnitts an, in dem keine Nervenzellen vorhanden sind. Anschließend wird der gesunde, funktionierende Darm an das verbleibende kurze Stück des Enddarms angeschlossen (*Anastomose*).

Technisch und funktionell problematisch ist dabei, dass auch im Bereich des alleruntersten Darmabschnitts bis zum Schließmuskel operiert werden muss. Der Schließmuskel selbst darf jedoch bei der Operation auf keinen Fall verletzt werden, um die *Kontinenz* zu erhalten. Die Herausforderung ist also, so nahe wie möglich an den Schließmuskel heranzugehen, um möglichst viel fehlgebildeten, nicht funktionierenden Darm entfernen zu können, ohne aber die Funktion des Schließmuskels zu schädigen.

Dazu sind unterschiedliche Operationsverfahren bekannt, die jeweils nach dem Kinderchirurgen benannt wurden, der diese Technik entwickelt hat. Die Methoden unterscheiden sich u.a. dadurch, dass entweder vom *Anus* aus oder per *Bauchschnitt* – offen oder minimal-invasiv (*laparoskopisch*) – oder

in Kombinationstechnik operiert wird. Die Wahl des Verfahrens hängt von der Form des MH und vom Operateur ab.

## Per Bauchschnitt:

- Operation nach Swenson (Durchzug, *Resektion* und *extraanale* End-zu-End-*Anastomose*)
- Operation nach Duhamel (*Resektion*, Durchzug und *transanale* Seit-zu-Seit-*Anastomose*: *aganglionäre* Rektumvorderwand (bleibt bestehen) mit normal innerviertem durchgezogenen Dickdarm = Rektumhinterwand)
- Operation nach Soave (*Resektion*, Durchzug durch eine Darmmanschette ohne Schleimhaut und *transanale* End-zu-End-*Anastomose*)
- Operation nach Rehbein (tiefe End-zu-End-*Anastomose*, meist *transanal*/Stapler) – nur noch selten angewendet

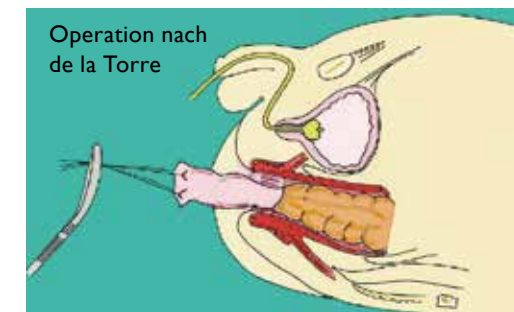
## Minimalinvasive Vorgehensweise:

- OP nach Georgeson (wie *Soave*, aber *laparoskopisch*)

**Transanale endorektale Durchzugsoperation** (*transanal endorectal pull-through*: **TERPT**):

- Operation nach de la Torre  
Resektion des *aganglionären* Darms und *Anastomose* zwischen normal innerviertem Darm und kurzem Rektumstumpf ausschließlich *transanal* (durch den *Anus* und ohne *Bauchschnitt*). Bei entsprechender Vorbereitung (Reinigung) des Darms ist die Anlage eines künstlichen Darmausgangs nicht zwingend erforderlich. Diese OP-Methode hat sich zunehmend durchgesetzt, muss allerdings bei langstreckigen MH-Formen mit einem *Bauchschnitt* bzw. einem *laparoskopischen* Eingriff kombiniert werden.

17



Präparation des gesamten Rektums/Sigmas; Markieren des Darms mit verschiedenfarbigen Fäden zur Orientierung während der Skelettierung, um Torsionsfehler (Verdrehung des Darms um die Längsachse) zu vermeiden. (mit freundlicher Genehmigung von Dr. Sabine Grasshoff-Derr)



# WIE WIRD MORBUS HIRSCHSPRUNG BEHANDELT?

18

## Anorektale Myektomie:

- Wenn nur ein sehr kurzes Stück des Enddarms von MH betroffen ist, wird die sogenannte *anorektale Myektomie* durchgeführt. Hierbei wird der straffe Muskelring des Schließmuskels an einer Stelle durchtrennt und ein Streifen des *aganglionären* Enddarms entnommen. Der Schließmuskel soll hierbei geschwächt werden, da er zu viel Spannung aufbaut und keine Entleerung stattfinden kann. Die *anorektale Myektomie* wird nur selten angewendet.

Bei allen OP-Methoden liegt die Herausforderung darin, die Länge des zu entfernenden Darmabschnitts zu bestimmen. Deshalb ist **während** der Operation noch eine Gewebeprobeentnahme durchzuführen, die einem entsprechend erfahrenen Pathologen zur Sofortbeurteilung geschickt wird, um über die Grenze zwischen dem zu entfernenden Darmstück und dem gesunden Darmabschnitt entscheiden zu können. Hierbei ist auch zu beachten, dass zwischen dem nervenfreien Darmabschnitt und dem gesunden Darm ein unterschiedlich langes Übergangsegment liegt, das

z.B. zwar Nervenzellen enthält, aber in zu geringer Zahl (*Hypoganglionose*). Diese sogenannte *Transitionszone* muss bei der Operation entfernt werden. (s. Abb. links)


Die korrigierende Operation eines MH mit der Entfernung des *aganglionären* Darms ist in der Regel kein Notfalleingriff, sondern sollte in Ruhe vorbereitet werden. Sie sollte nur von entsprechend erfahrenen Kinderchirurgen durchgeführt werden, da das Ergebnis gravierende Auswirkungen, u.a. auf die Kontinenz, und weitere gesundheitliche Probleme (z.B. Blasenentleerungsstörungen) hat. Lassen Sie sich also genügend Zeit mit der Wahl des Kinderchirurgen und der Klinik. Holen Sie sich ggf. in Ruhe eine Zweitmeinung ein, bevor Sie einer Operation zustimmen.


*Unklarheiten oder ein Nichtverstehen medizinischer Sachverhalte auf Seite des Betroffenen bzw. dessen Eltern können nur durch Nachfragen behoben werden! Scheuen Sie sich nicht zu fragen, wenn Sie etwas nicht verstanden haben.*

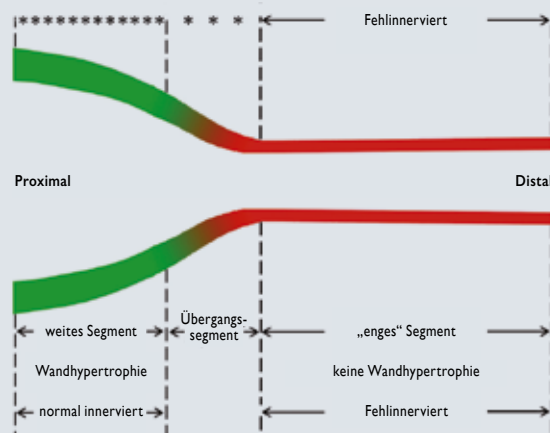
*Die Betroffenen bzw. anfänglich deren Eltern sollten im Besitz der Befundberichte und Arztbriefe sein, um diese auch z.B. im Ausland/Urlaub, im Notfall oder auch bei späterer Abklärung und offenen Fragen stets zur Verfügung zu haben.*

19

## Morbus Hirschsprung Schemazeichnung

 normal innerviertes Megakolon

 aganglionäres Segment



Quelle: Nixon-H, O'Donnell-B: Essentials of paediatric surgery, 4<sup>th</sup> ed. 1992 Oxford (Butterworth-Heinemann Ltd.) p. 165 (modifiziert) – mit freundlicher Genehmigung von Dr. Peter Reifferscheid

## WAS PASSIERT NACH DER OPERATION?

20

**Während der ersten Wochen nach dem Eingriff sind folgende Punkte zu beachten oder Maßnahmen anzuwenden:**

- Viele Kinder haben zunächst sehr häufigen und dünnen Stuhlgang (5–30x am Tag) und bekommen deshalb einen wunden Po.
- Die Haut am Po reagiert dann sehr empfindlich und bedarf einer besonderen Pflege.
- Für eine gewisse Zeit müssen evtl. Medikamente eingenommen werden, die die Konsistenz des Stuhls beeinflussen.
- Bei der Heilung einer ringförmigen Wunde kann es infolge einer Schrumpfung der Narbe zu einer Verengung kommen. Um Verengungen vorzubeugen, kann es notwendig sein, die unmittelbar oberhalb des Analrings gelegene Anastomose zu dehnen. In der Regel ist dies aber bei Kindern mit MH nicht notwendig; wenn doch, sollten die Eltern dazu angeleitet werden, mit speziellen Stiften das Gewebe zu *bougieren* (dehnen) oder zu *kalibrieren*. Dies bedarf einer einfühlsamen, eingehenden Anleitung und Auf-

klärung durch das Klinikpersonal. Die Bougierungen können sowohl für Ihr Kind als auch für Sie als Eltern eine belastende Situation darstellen. Sie sollten für das Kind schmerzfrei sein.

- In der Folgezeit ist auf eine ausreichende Stuhlentleerung zu achten. Die Häufigkeit des Stuhlgangs und die Konsistenz (dünn, geformt, ...) normalisiert sich meist in einem Zeitraum von mehreren Monaten. Allerdings ist dies auch von der Länge des verbliebenen Restdarms abhängig.
- Wurde ein künstlicher Ausgang angelegt, wird dieser 3–4 Wochen nach der Hauptoperation wieder verschlossen, so dass erst dann erstmalig Stuhl über den Anus ausgeschieden wird und ab hier oben genannte Kontrollen und Beobachtungen notwendig sind.

## GIBT ES KOMPLIKATIONEN UND LANGZEITFOLGEN?

21

**Wie bei jeder Operation kann es auch bei MH zu Komplikationen kommen. Diese sind:**

- narbige Enge der Anastomose
- Wundinfektion
- Die Verbindungsnähte halten nicht (*Anastomoseninsuffizienz*).
- Darmverschluss (*Ileus*), z.B. durch Verwachsungen im Bauchraum
- als Spätkomplikation: fortbestehende Darmentzündung (*Enterokolitis*)
- In sehr seltenen Fällen kann es zu einer Stuhlinkontinenz kommen. Diese kann mit Hilfsmitteln so behandelt werden, dass das Kind dennoch „sozial kontinent“ sein kann.

*Kinder mit MH sollten auch nach der Operation engmaschig betreut und mit einer gezielten interdisziplinären Nachsorge langfristig begleitet werden. Dies sollte durch erfahrene Kinderchirurgen in Zusammenarbeit mit erfahrenen Kinderärzten und Kindergastroenterologen sowie erfahrenen Pflegekräften erfolgen.*

Auch wenn keine Komplikationen vorlagen und die Operation erfolgreich verlief, bleibt es wichtig, auf eine ausreichende Stuhlentleerung zu achten. Es besteht manchmal auch nach der Operation ein Problem, den Stuhl zu entleeren, weil die Kommunikation zwischen Enddarm und Schließmuskel, die für die Stuhlentleerung entscheidend ist, nicht perfekt funktioniert und weil der innere Schließmuskel auch nach der Operation eine „Öffnungsschwäche“ aufweist.

## GIBT ES KOMPLIKATIONEN UND LANGZEITFOLGEN?



22

- Bis zu 30 % der Kinder behalten eine Verstopfungs- und Blähungsneigung bis hin ins Erwachsenenalter. Eine Ursache hierfür ist u.a. die Öffnungsschwäche des Schließmuskels, die sogenannte *Anal-Sphinkterachalasie*. Hier fehlt die nötige Muskeler schlaffung, die eine Entleerung ermöglicht.
- Eine lang anhaltende Verstopfung kann zu Stuhlschmierer führen und zu einer sogenannten *Überlaufinkontinenz (Pseudoinkontinenz)*.
- Manchmal ist auch eine unvollständige Entfernung des *aganglionären* bzw. *hypoganglionären Segments* ursächlich für den Fortbestand der Hirschsprung-Symptome. Dann ist nach entsprechender Diagnostik (Biopsie) eine weitere Operation unumgänglich.
- Das „sauber Werden“ der Kinder ist in der Regel eher verzögert. Manchmal spannen die Kinder zusätzlich unbewusst beim Versuch der Stuhlentleerung den Beckenboden an (paradoxe Kontraktionen).
- **Achtung:** Ein ausgeprägtes und länger bestehendes *Megakolon* kann unter Umständen auch zu weiteren Problemen führen: Harntransportstörungen (Abflussstörung aus dem Nierenbecken und/oder dem Harnleiter), Nieren- oder Lungenprobleme, verzögerte Geschlechtsreifung.

### Mögliche Maßnahmen:

- Es gilt, stopfende Nahrungsmittel zu vermeiden und reichlich Flüssigkeit aufzunehmen. Dies wird sich aber nach einiger Zeit in Ihren Alltag einpflegen und Sie werden ein Gespür dafür bekommen, welche Nahrungsmittel Ihrem Kind gut tun und welche nicht.
- Stuhlauflockernde Medikamente können hierbei gegebenenfalls unterstützen. Der Austausch mit einer erfahrenen Ernährungsberatung kann hier hilfreich sein.
- Es kann aber auch erforderlich sein, die Stuhlentleerung mit Einläufen bzw. Spülungen zu beeinflussen. Hier müssen Sie von kompetentem, erfahrenem Pflegepersonal angeleitet werden.

23

- Bekommt man die Verstopfung nicht in den Griff, entleert das Kind nie ausreichend und schmiert ständig. Dann sind weitere Untersuchungen und Maßnahmen notwendig.
- In manchen Fällen wird die sogenannte Schließmuskelspaltung (*anorektale Myektomie* – siehe S. 18) vorgenommen oder auch Botox injiziert.
- Sinnvoll kann auch eine physiotherapeutische Behandlung sein, insbesondere bei ausgeprägten Stuhlentleerungsstörungen.
- Verhaltens- oder psychotherapeutische Unterstützung können dabei ebenfalls wirksam sein und außerdem der Familie helfen, mit den Belastungen, die mit MH einhergehen können, besser umzugehen.

Eine weitere Operation ist dann erforderlich, wenn das *aganglionäre* Segment nicht vollständig entfernt wurde.

## MORBUS HIRSCHSPRUNG – WIE GEHT ES WEITER?

24

**Anders als manche Ärzte bisher angenommen haben, kann Morbus Hirschsprung nicht „wegoperiert“ werden. Häufig kommt es auch nach der Operation noch zu Problemen.**

Je größer die Gruppe der MH-Familien bei SoMA e.V. wird, desto mehr wird deutlich, wie wichtig die langfristige Nachsorge ist und dass auch diese in Händen erfahrener Behandler sein sollte.

- Schon im Krankenhaus, aber auch nach der – inzwischen immer früheren – Entlassung aus dem Krankenhaus (z.T. schon nach 7 Tagen!) müssen meist die Eltern die Initiative ergreifen und sich um die Nachsorge kümmern: Nicht selten kommt es anfangs zu Wund- und häufigem Stuhlgang.
- Ernährungsfragen müssen geklärt, ggf. Blutwerte kontrolliert oder Medikamente eingesetzt werden.
- Später können physiotherapeutische Maßnahmen, Darmspülungen oder Toilettentraining hilfreich sein.

All diese Themen – von Physiotherapie bis zu klinischen Maßnahmen, von psychosozialen Hilfen bis zu medikamentösen Möglichkeiten – werden in einer weiteren Broschüre genauer erläutert. Diese kann über SoMA e.V. bezogen werden.



## HILFE UND UNTERSTÜTZUNG

25

**Die Behandlung von Patienten mit MH berührt verschiedene medizinische und therapeutische Disziplinen, Erfahrung mit dieser seltenen Fehlbildung sollte dabei zwingend vorhanden sein. Nur so können die bestmöglichen Ergebnisse erzielt werden. Bisher gibt es in Deutschland leider immer noch keine offiziell ausgewiesenen Zentren.**

Fragen Sie deshalb nach, über wie viel Erfahrung die Behandler verfügen. Fragen Sie außerdem auch andere Eltern und Betroffene nach ihren Erfahrungen. Dies können Sie z.B. bei SoMA e.V., der Selbsthilfeorganisation für Menschen mit anorektalen Fehlbildung und Morbus Hirschsprung.

*Der Austausch mit anderen Eltern und Betroffenen kann bei der Suche nach geeigneten Behandlungsmöglichkeiten hilfreich sein.*

*Die meisten Eltern haben noch nie etwas von Morbus Hirschsprung gehört. Es kann hilfreich und entlastend sein, zu anderen betroffenen Eltern und/oder einer Selbsthilfeorganisation Kontakt aufzunehmen.*

## WER IST SOMA E.V. UND WELCHE HILFE GIBT ES HIER?

26

SoMA e.V. bietet Menschen mit anorektaler Fehlbildung und Morbus Hirschsprung Beratung und Hilfe an. In der bundesweit tätigen Selbsthilfeorganisation sind Eltern betroffener Kinder, betroffene Kinder, Jugendliche und Erwachsene sowie fördernde Mitglieder organisiert. Unterstützt durch einen wissenschaftlichen Beirat ist es das Ziel, die Lebensqualität der Patienten zu verbessern, Informationen weiterzugeben und Erfahrungen auszutauschen. Im Jahr 1989 gegründet hat SoMA derzeit knapp 1.000 Mitglieder, davon sind ca. 120 Morbus-Hirschsprung-Familien. (Stand Oktober 2017)

### SoMA bietet unter anderem:

- Bundesweite und regionale Tagungen mit Fach-Vorträgen und Erfahrungsaustausch
- Familienfreizeiten, Nachsorgeseminare und Jugendtreffen
- Patientenverständliche Informationsmaterialien
- Psychosoziale Beratung für Mitglieder zu Fragen des Sozialrechts oder der psychischen Belastungssituation
- Interessensvertretung der Patienten gegenüber Kostenträgern und Fachleuten in Klinik und Praxis
- Förderung von Forschung und Wissenschaft

Informationen zu weiteren Aktivitäten finden Sie in unserer Broschüre „Mehr Lebensqualität schaffen“ im Downloadbereich auf [www.soma-ev.de](http://www.soma-ev.de) oder Sie wenden sich an Ihre SoMA-Ansprechpartnerinnen für Morbus Hirschsprung:

Anja Widder unter [anja.widder@soma-ev.de](mailto:anja.widder@soma-ev.de)  
oder Telefon 03 82 09 – 17 96 28

Annette Lemli unter [annette.lemli@soma-ev.de](mailto:annette.lemli@soma-ev.de)  
oder Telefon 0 29 35 – 80 55 10

## NATIONALE & INTERNATIONALE SELBSTHILFEORGANISATIONEN

27

### [www.hirschsprung.nl](http://www.hirschsprung.nl)

M.-Hirschsprung-Organisation in den Niederlanden

### [www.pullthrunetwork.org](http://www.pullthrunetwork.org)

US-amerikanische Organisation für anorektale Fehlbildungen und andere Darmerkrankungen oder assoziierte Diagnosen

### [www.bgk.org.au](http://www.bgk.org.au)

Australische Organisation für Kinder mit M. Hirschsprung oder Analatresie

### Organisationen, die sich krankheitsübergreifend engagieren:

#### [www.achse-online.de](http://www.achse-online.de)

ACHSE e.V. – Allianz chronisch seltener Erkrankungen

#### [www.eurordis.org](http://www.eurordis.org)

EURORDIS – European Organisation for Rare Disorders

#### [www.kindernetzwerk.de](http://www.kindernetzwerk.de)

Kindernetzwerk e.V. – für Kinder, Jugendliche und (junge) Erwachsene mit chronischen Krankheiten und Behinderungen

#### [www.kontinenz-gesellschaft.de](http://www.kontinenz-gesellschaft.de)

Deutsche Kontinenzgesellschaft e.V.

# FACHBEGRIFFE-REGISTER



28

**Abdomen:** Bauchraum

**Aganglionose:**

Fehlen von Nervenzellen in der Darmwand

**totale Aganglionosis koli:**

Der gesamte Dickdarm ist betroffen; man nennt das auch Zülzer-Wilson-Syndrom.

**aganglionär:** nervenzellenfrei

**Analosphinkterachalasie:**

Öffnungsschwäche des inneren Schließmuskels

**Anamnese:**

Erhebung der Krankengeschichte eines Patienten in Form einer systematischen Befragung

**Anastomose:**

operativ geschaffene Verbindung zwischen zwei Hohlorganen, z.B. Anastomose im Darmbereich: Nach Entfernen eines erkrankten Darmabschnittes werden die beiden gesunden Darmenden wieder miteinander verbunden, d. h. anastomosiert.

**Anastomosensuffizienz:**

Aufreißen oder Undichtwerden einer Verbindung zwischen zwei anatomischen Strukturen (Anastomose)

**anorektale Manometrie:**

Messung von Druckabläufen im Anorektum unter standardisierten Bedingungen; untersucht die Funktionsfähigkeit des Enddarmes und des anorektalen Schließmuskelapparates sowie die Koordination mit der Beckenbodenmuskulatur

**Anus:**

Austrittsöffnung des Magen-Darm-Trakts am Damm

**Anus praeter:**

operativ angelegter (künstlicher) Darmausgang zur Entlastung oder zeitweisen Umgehung eines Darmabschnittes oder zur definitiven Stuhlableitung

**Biopsie:** Gewebeprobeentnahme

**bougieren, kalibrieren:**

aufdehnen, z.B. von Stenosen; auch Maßnahme zur Verhinderung von Narbenstrikturen

**Dehydration:**

Flüssigkeitsmangel im Körper

**digito-rektale Untersuchung:**

mit dem Finger transanal vorgenommene Untersuchung des Anorektums und der angrenzenden Organe

**Dysganglionose:**

Sammelbegriff für verschiedene neuronale Entwicklungsstufen, die histologisch nicht eindeutig zu definieren sind

**Enkopresis:** Einkoten

**Enterokolitis:**

(Dick-)Darmentzündung

**Ganglien:**

Anhäufung/Ansammlung von Nervenzellkörpern im peripheren Nervensystem; Ganglien werden auch als Nervenknoten bezeichnet

**Hypoganglionose:**

Verminderung des Nervenzellgehalts pro Ganglion um mehr als 50 %: Die Anzahl der Ganglien pro Darmwandabschnitt ist reduziert, der Abstand zwischen den Ganglien vergrößert; bei MH im Übergangsegment zwischen aganglionärem

und gesundem (normal innerviertem) Darm, selten als eigenständiges Krankheitsbild; nur an seromuskulären und an Vollwandbiopsien zu diagnostizieren

**Ileus:**

lebensbedrohliche Störung der Darmpassage

**Hirschsprung Disease (HD)**

oder **HSCR:**

Bezeichnungen für MH im angloamerikanischen Raum

**Histochemie:**

die Identifikation von chemischen Gruppen und Komponenten in Gewebsschnitten durch Farbreaktionen, die unter dem Mikroskop beobachtet werden

**Histologie:**

Gewebelehre; Teilgebiet der Anatomie und Pathologie

**Kolonkontrasteinlauf:**

bildgebende Untersuchung des Dickdarms nach Einbringen eines Kontrastmittels

**kongenital:** angeboren

29

# FACHBEGRIFFE-REGISTER



30

**Kontinenz:**

Fähigkeit, Stuhl bzw. Urin zu halten und kontrolliert zu einer passenden Zeit/an einem passenden Ort auszuscheiden

**Laparoskopie:**

Bauchspiegelung; Eingriff mit Hilfe eines optischen Instruments innerhalb der Bauchhöhle

**Manometrie:** Druckmessung

**Megakolon:**

sehr große Dickdarterweiterung

**Mekonium:** Kindspech

**Mukosa:** Schleimhaut

**anorektale Myektomie:**

Hierbei wird der straffe Muskelring des Schließmuskels an einer Stelle durchtrennt und ein Streifen des aganglionären Enddarms entnommen.

**Narbenstriktur:**

Verengung der Narbe

**Obstipation:**

Verstopfung; zu seltene und/oder unvollständige und/oder zu harte Stuhlentleerung, die mit Begleitsymptomen einhergeht

**Peristaltik:**

wellenförmig verlaufende Kontraktions- und Entspannungsphasen der Längs- und Ringmuskulatur des Darms zur Durchmischung und Weiterbeförderung des Darminhalts

**pränatal:** vorgeburtlich

**rektal:** den Enddarm betreffend

**Rektum:** Enddarm oder Mastdarm

**Rektummanometrie:**

>> siehe *anorektale Manometrie*

**Rektosigmoid:**

Rektum und Sigma (der vor dem Rektum gelegene Dickdarmabschnitt)

**Rektoskopie:** Mastdarmspiegelung

**Rektumperforation:**

versehentliches Durchstoßen der Enddarmwand

**Rektumstufenbiopsie:**

Gewebeprobenentnahme an mehreren Stellen des Rektums in verschiedener Höhe

**Resektion:** operative Entfernung

**Saugbiopsie:**

Entnahme von Gewebeproben mit einem speziellen Instrument, das die Schleimhaut ansaugt

**Sepsis:**

lebensbedrohliches Krankheitsbild als Reaktion auf krankmachende Keime und ihre Produkte, die aus einem Infektionsherd in den Blutstrom gelangen

**Sigma:**

s-förmiger, vor dem Rektum gelegener Dickdarmabschnitt

**Sonographie/Sonogramm:**

Anwendung von Ultraschall als (schnitt-)bildgebendes Verfahren zur Untersuchung z.B. von inneren Organen

**Sphinkter ani internus:**

innerer Schließmuskel

**Sphinkterachalasie:**

fehlende Erschlaffung des inneren (Anal-)Schließmuskels

**Stenose:**

angeborene oder erworbene Verengung eines Hohlorgans oder einer Körperöffnung

**Submukosa:**

Gewebsschicht zwischen Schleimhaut und Muskelschicht

**Syndrom:**

gleichzeitiges Vorliegen verschiedener Krankheitszeichen mit vermuteter oder bekannter gleicher Ursache

**toxisches Megakolon:**

starke, entzündliche Dickdarterweiterung mit Überwucherung/Durchwanderung der Darmwand durch Bakterien

**transanal:** durch den Anus

**Übergangszone:**

unterschiedlich langer Darmabschnitt zwischen gesundem und aganglionärem Darm, gekennzeichnet durch einen verminderten Ganglienzellbesatz  
>> siehe *Hypoganglionose*

**Überlaufinkontinenz/****Überlaufenkopresis:**

Bei einer Überlaufenkopresis oder Überlaufinkontinenz (auch Pseudo-Inkontinenz) liegt eine starke Verstopfung vor: Dünner Stuhl läuft an den harten Stuhlbällen vorbei, es kann aber keine vollständige Entleerung erfolgen. Der Patient ist scheinbar inkontinent.

31



## HINWEIS

32

Diese Broschüre zu Morbus Hirschsprung wurde nach bestem Wissen und Gewissen erstellt und lehnt sich in den Grundsätzen an die Leitlinien der Deutschen Gesellschaft für Kinderchirurgie in der Fassung von 2016 an (AWMF Register-Nr. 006/001 SI).

Sie basiert auf der 2011 erschienen Broschüre „SoMA-Thema – Morbus Hirschsprung“ und auf verschiedenen Beiträgen und Fachartikeln von Dr. Stefanie Märzheuser, Dr. E. Schmiedeke, Prof. Dr. Peter Schmittenbecher und Dr. Peter Reifferscheid.

Die Herausgeber stützen sich außerdem auf die Beratung durch weitere Mitglieder ihres wissenschaftlichen Beirats sowie der Pflege-Arbeitsgruppe.

Die Broschüre erhebt keinen Anspruch auf Vollständigkeit oder Einzigartigkeit. Sie kann nicht die Meinung aller behandelnden Fachrichtungen wiedergeben, zumal sich die Diskussion über Behandlungsmöglichkeiten in einem stetigen Fluss befindet. Für die in dieser Broschüre gegebenen Hinweise wird keine Haftung übernommen. Sämtliche Änderungen in der Behandlung sind vorher mit den behandelnden Ärzten/Therapeuten abzusprechen.

## DANKE

Danke an alle, die an der Erstellung dieser Broschüre mitgewirkt haben.

Die erste Auflage dieser Broschüre ist mit freundlicher Unterstützung der TK möglich geworden, die Druck und Gestaltung im Rahmen der krankenkassen-individuellen Förderung nach § 20c SGB im Jahr 2015 gefördert hat.



33

# IMPRESSUM

34

## Herausgeber

SoMA e.V.  
Selbsthilfeorganisation für Menschen  
mit Anorektalfehlbildungen  
Korbinianplatz 17, 80807 München  
Telefon: 089 – 14 90 42 62  
E-Mail: [info@soma.de](mailto:info@soma.de)  
[www.soma-ev.de](http://www.soma-ev.de)

SoMA e.V. ist eingetragen im Vereins-  
register München VR 201252  
Freistellungsbescheid I43/ 221/60292  
Finanzamt München für Körper-  
schaften



© SoMA e.V. – 2. Auflage 2017

Der Inhalt dieser Broschüre ist urheberrechtlich geschützt.

Weitergabe und Vervielfältigung auch von einzelnen Teilen, zu welchem Zweck und in welcher Form auch immer, sind ohne die ausdrückliche schriftliche Genehmigung durch SoMA e.V. nicht gestattet.

## Konzeption und Text

Annette Lemli, Nicole Schwarzer,  
Anja Widder, Susanne Pawlik,  
Birgit van Lipzig (in memoriam)  
SoMA e.V. – [www.soma-ev.de](http://www.soma-ev.de)

## Layout

Steinbüchlers Büro, München

## Schlußredaktion

Nicole Schwarzer (Vorsitzende  
SoMA e.V.), Dr. S. Märzheuser,  
Dr. P. Reifferscheid, Dr. E. Schmiedeke  
(Mitglieder des wissenschaftlichen  
Beirats von SoMA e.V.)

## Fotos

Innenteil: privat – Mitglieder SoMA e.V.  
Umschlag: Fotolia  
Abbildungen und Zeichnungen:  
siehe Bildhinweis



Schutzgebühr 5,- Euro, für SoMA-Mitglieder kostenlos.

Bestellungen per E-Mail unter [info@soma-ev.de](mailto:info@soma-ev.de) oder per Post:  
SoMA e.V., Korbinianplatz 17, 80807

Diese Broschüre richtet sich an Eltern von Kindern mit der Diagnose „Morbus Hirschsprung“ ebenso wie an erwachsene Betroffene, an Interessierte aus den verschiedenen behandelnden Disziplinen sowie an alle, die sich über diese angeborene Fehlbildung und ihre Folgen informieren möchten.

ISBN-Nr. 978-3-9810968-9-7